

## Olgu Sunumu

## ICSI Gebeliği Sonrasında Doğan Bir Konjenital Duodenal Atrezi Olgusu

\*Bülent TANDOĞAN, \*\*Fırat ERSAN, \*\*\*Vedat DAYICIOĞLU

Zeynep Kamil Kadın ve Çocuk Hastalıkları Eğitim ve Araştırma Hastanesi, Üsküdar, İstanbul

\* Başasistan, \*\* Asistan, \*\*\* Klinik Şefi

Yazışma adresi: Marmara caddesi, 34/4 Kozyatağı/İstanbul

Tel: 0216-3801070 e-mail: butando@yahoo.com

### ÖZET

ICSI (intrasitoplazmik sperm injeksiyonu) yöntemiyle gebeliği sağlanmış olguya gebeliğinin 27. haftasında duodenal atrezi tanısı konuldu. Gebeliğin 31. haftasında ağır preeklampsia gelişmesi üzerine sezaryen operasyonu ile doğum gerçekleştirildi. Yenidoğan neonatal 2. günde tip 2 duodenal atrezi tanısıyla opere edildi.

**Anahtar Kelimeler:** ICSI gebeliği, duodenal atrezi

### SUMMARY

**ICSI Pregnancy and congenital duodenal atresia :A case report**

Duodenal atresia was diagnosed in the fetus of an ICSI (Intrastoplazmic sperm injection) grosses in 27 week's of pregnancy. Pregnancy is terminated by C/S operation in the 31 st week of pregnancy because of severe preeclampsia. In second neonatal day, infant was operated with the diagnosis of type 2 duodenal atresia.

**Key words:** ICSI grosses, duodenal atresia

### GİRİŞ

Duodenum lümeninin tam olarak obstrüksiyonu sonucunda oluşan Duodenal atrezi yaklaşık 10000 doğumda bir görülen nadir bir anomalidir(10). Down sendromlu yenidoğanların yaklaşık %20-30'u ve prematüre bebeklerin yaklaşık %20'sinde duodenal atrezi ile karşılaşılmaktadır. Ailevi duodenal atrezili aileler araştırıldığında anomalinin otozomal resesif geçiş gösterdiği ortaya konmuştur. Atrezilerin çoğunluğu duodenumun inen ve horizontal kısmında görülür. Duodenal atrezi amniotik sıvının barsaklardan absorpsiyonuna engel olduğu için polihidramnios neden olmaktadır (11). Son yıllarda özellikle erkek infertilitesinin tedavisinde yaygın olarak kullanılmaya başlanan ICSI (Intrasitoplazmik sperm injeksiyonu)'nın fetal anomalilerde hafif bir artışa neden olabileceği yönünde çalışmalar yayımlanmıştır. Bu çalışmada ICSI (Intrasitoplazmik sperm injeksiyonu) ile elde edilen bir gebelikte tespit edilen duodenal atrezi olgusu literatür ışığında incelenerek sunulmuştur.

### OLGU SUNUMU

34 yaşında onbir yıldır primer infertil olan hasta erkek infertilitesi nedeniyle ICSI yöntemiyle gebe kaldıktan sonra özel bir hekim tarafından gebeliğinin 27 ci haftasında

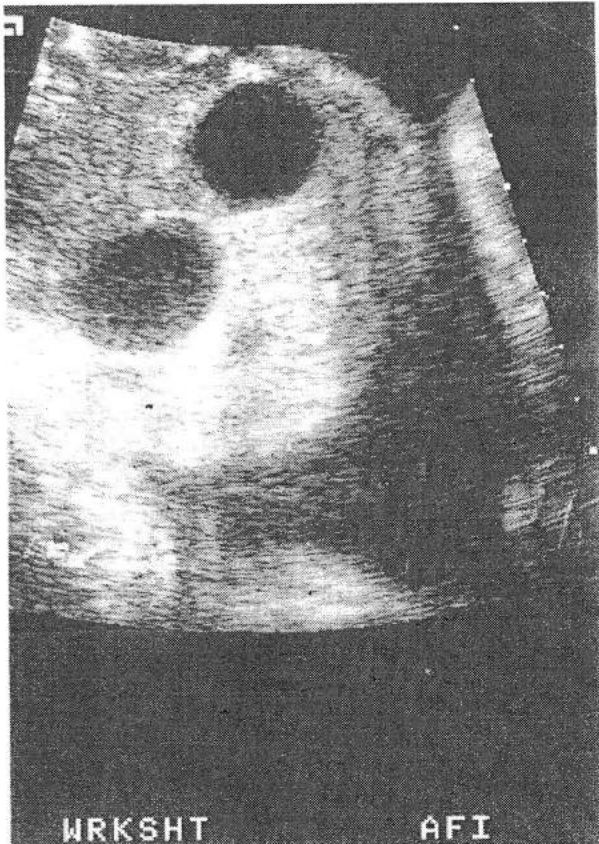
yapılan ultrasonografisinde çift balon bulgusu tesbit edilerek duodenal atrezi tanısıyla izlenmeye başlandı. Gebeliğinin 29. haftasında uterin kontraksiyonlarının başlaması üzerine erken doğum tehdidi teşhisiyle hastaneye yatırıldı. Yapılan ultrasonografide polihidramnios ve çift balon bulgusu görüldü. Özgeçmişinden iki yıl önce diagnostik laparoskopi yapıldığı ve belirgin patoloji tespit edilemediği öğrenildi. Akriba evliliği ve soygeçmişinde major konjenital anomali öyküsü yoktu. Hastaneye yatış esnasında fizik muayenesinde genel durum iyi, bilinç açık koopere oryante, tansiyon arteriyel: 100/70 mmHg, nabız 90/dk, pretibial ödem yok, pelvik muayene kollum yumuşamaya başlamış 2 cm açıklıkta, su kesesi mevcuttu. Hastaya IV MgSO4 ile tokoliz uygulandıktan ve fetal akciğer maturitesi sağlamak amacıyla steroid yapıldıktan sonra perinataloji servisinde izlenmeye başlandı. Tekrarlanan ultrasonografisinde kardiyak aktivite (+) tek fetus, baş prezentasyonu, BPD:86 mm (34w5d), FL:59mm (30w6d), AC:275mm (31w4d) plasenta fundal yerleşimli AFV:320mm (polihidramnios), çift balon belirtisi tesbit edildi. Bu bulgularla duodenal obstrüksiyon düşünüldü. Klinikte takip edilen hastaya yapılan 50gr tarama testinin sonucunun 206 mg/dl gelmesi üzerine 2400 kcal/gün

diabetik diet ve egzersiz başlandı ve kan şekeri düzeyleri takiplerde öglisemik olarak seyretti. Serviste yattığı süre içinde aralıklı olarak doğum ağrısı tarifleyen ve NST de kontraksiyonu olan hastaya tekrarlayan dozlarda iv MgSO4 ile tokoliz tedavisi uygulandı. Hastanın daha önceki kan basıncı takipleri normal sınırlarda seyrederken klinikte yatışın 16. gününde TA:170/100 mmHg olarak tespit edildi. Ayrıca preeklampitik yakınma tarifleyen hastanın fizik muayenesinde (+++) pretibial ödem, spot idrarda (+++) proteinuri tesbit edildi.

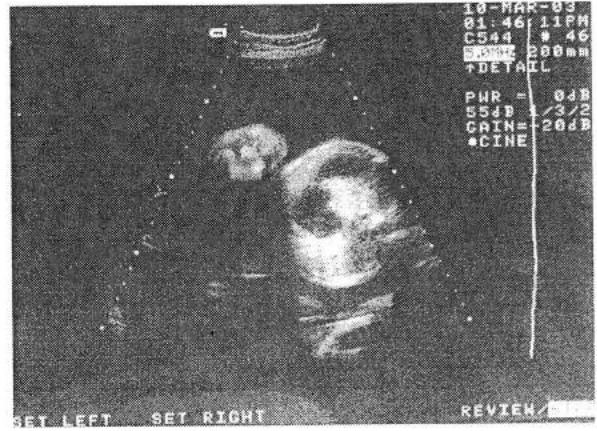
Bu klinik ve laboratuvar bulgularla hasta ağır preeklampitik olarak değerlendirildi ve serviks bishop skoru uygun olmadığı için C/S ile gebelik terminasyonuna karar verildi ve C/S ile 1900 gr erkek bebeği 7/8 apgarla doğurtuldu. Doğum sonrasında başka anomali saptanmayan bebek, neonatal yaşamının 2. gününde çocuk cerrahisi kliniğimizde opere edildi ve tip 2 duodenal atrezi kesin tanısı konularak uçuca anastomoz yapıldı.

Postoperatif takiplerinde herhangi bir sorun yaşanmayan anne ve bebeği şifayla taburcu edildi. Bebeğin daha sonra yapılan kontrollerinde Duodenal atrezi ile ilişkili olabilecek yapısal ve kromozomal bir anomali saptanmadı (Resim 1-2).

Resim-1: Double bubble sığın



Resim-2: Double bubble sığın



## TARTIŞMA

Duodenal atrezi konjenital ince barsak obstruksiyonunun en sık nedenidir. Gebeliğin 11. haftasında duodenal lümenin rekanalizasyonunun gelişiminde yaşanan hata sonucu oluştuğuna inanılmaktadır. Duodenal atrezinin ; konjenital kalp hastalığı, esophageal atrezi, imperfore anus, ince barsak atrezisi ve renal ve vertebral atrezi gibi anomalilerle birlikte görülme insidansı yüksektir. Ek olarak duodenal atrezili fetusların %20-30'unda trizomi 21 saptanabilmektedir (1). Olgumuzun anamnezinden prenatal takiplerinde 16-18. haftalarda yapılan triple test sonucunda trisomi 21, trizomi 18 ve nöral tüp defekti riskinin anlamlı bulunmadığı ve amniosentez önerilmediği öğrenildi. Duodenal obstruksiyonun prenatal tanısı polihidramnios ve beraberinde fetal abdomenin üst kısmında sıvı dolu 'double bubble' çift balon bulgusunun sonografik olarak gösterilmesi esasına dayanır. Çift balon görüntüsü sağda geniş bulbus duodeni ve bununla birleşen sol üst kadrandaki genişlemiş mide tarafından oluşturulur. Ancak sıvı dolu genişlemiş duodenum geçici bir bulgu olarak 15 dakika içerisinde kaybolmak şartıyla normal fetuslarda da görülebilmektedir (2). Çift balon bulgusu ultrasonografik olarak en erken 14 ila 15.haftalarda tesbit edilebilmiştir (3) ancak çoğu vaka üçüncü aya girilmeden tanınamamaktadır. Bizim olgumuzun tanısı da 27. gebelik haftasında konuldu. Çift balon bulgusu duodenal atrezi için spesifik değildir fakat basitçe duodenumda obstruksiyon olduğunu gösteren bir bulgudur. USG ayrıca duodenal obstrüksiyonla ilişkili olabilen anüler pankreasıda gösterebilir. Ultrason da ayrıca saptanabilen whirl pool sign (burgaç

belirtisi) duodenal atreziye yol açabilen volvulus ve malrotasyonun karakteristik bulgusudur. Duodenal obstruksiyonun diğer muhtemel nedenleri duodenal web, annular pankreas, preduodenal portal ven, duodenal stenoz, volvulus ve intestinal duplikasyondur. Duodenal atrezi ile birlikte polihidramnios %45 oranında görülmektedir(10). Bizim olgumuzda da ileri derecede polihidramnios (AFI:32 cm) eşlik etmekteydi. Intrasitoplazmik sperm injeksiyonu (ICSI) 1991 den beri klinik kullanımdadır ve erkek infertilitesininin tedavisinde devrim yaratmıştır. ICSI ile ilgili halen netleşmemiş olan nokta bu yöntemin genetik bozulmalara ve çocuklarda malformasyon riskinde artışa yol açıp açmadığıdır. Çünkü bu yöntemde bozulmuş motilite ve morfolojiye sahip spermatazoalar kullanılmakta dahası epididim ve testisten elde edilen immatür spermatazoalardan da yararlanılmaktadır. Anormal spermatazoalar bozulmuş genetik materyal taşıyarak bu anomalilere yol açıyor olabilir. Bu nedenle seçilen hasta grubu başlı başına anomali riskini arttırmaktadır. ICSI gebeliği sonrasında doğan bebeklerle ilgili ilk çalışmalar major malformasyon riskinde artış olmadığını gösteriyordu (4,5). Bu çalışmalarda doğumda saptanan major malformasyon riski %0.95-3.6 arasında belirtilmiştir ki bu da konvansiyonel IVF den sonra veya genel popülasyonda görülenden pek farklı değildi. Ancak bu yayınların daha sonra yeniden değerlendirilmesi ICSI sonrası major malformasyon riskinin yüksek olduğunu göstermiştir (6). Yakın zamanda yapılan bir çalışmada da ICSI gebeliği sonrası yapılan 1082 fetusun prenatal testlerinin sonucu sex kromozom aberasyonlarının istatistiksel olarak anlamlı derecede arttığı gösterilmiştir(7). Vennholme ve arkadaşlarının ICSI gebeliğiyle doğan 1139 infantı kapsayan çalışmasında anomali görülme sıklığı %7.6 olarak bulunmuştur (8). Bu çalışmada ICSI sonrası doğan infantlarda spesifik olarak fazlaca görülen anomali hypospadias (5 olgu) olarak belirtilmiştir. Aynı çalışmada 1 adet duodenal atrezi+trikuspidal malformasyon + akciğer malformasyonu olgusuna rastlanmıştır. Bonduelle ve arkadaşlarının bir çalışmasında 2840 IVF İLE 2955 ICSI gebeliği sonrası doğan çocuklar karşılaştırılmış ve major malformasyon riskinin ICSI gebeliklerde %3.4, IVF gebeliklerde %3.8 olduğu belirtilmiştir (9). Bu çalışmada ise iki duodenal atrezi olgusuna rastlanılmıştır. En sık görülen ince barsak obstrüksiyonu nedeni olan Duodenal atrezi 10000 canlı doğumda 1 görülmektedir.(10). Bu durumda bir çalışmada yaklaşık 1000 doğumda 1 (8), diğer çalışmada

3000 doğumda 1 duodenal atrezi görülmesi (9) görülme sıklığında bir artışı düşündürmektedir.

## **SONUÇ**

Şimdiye kadar yapılan çalışmaların ışığında ICSI yönteminin major konjenital anomali riskini arttırdığını söylemek zordur. ICSI yönteminin major konjenital malformasyonlardan özellikle duodenal atrezi riskini arttırdığını söyleyebilmek için daha fazla olguya ve çalışma ihtiyacı vardır.

## **KAYNAKLAR**

1. Miro J, Bard H. Congenital atresia and stenosis of the duodenum: The impact of a prenatal diagnosis. *Am J Obstet Gynecol*.1988; 158:555-559.
2. Zimmer EZ, Bronshtein M. Early diagnosis of duodenal atresia and possible monographic pitfalls. *Prenatal Diagnosis* 1996; 16:564-566.
3. Petrikovsky BM. First trimester diagnosis of duodenal atresia. *Am J Obstet Gynecol* 1994; 171:569-570.
4. Boundelle M , Desmyttere S , Buysee.A. et al. Prospective follow up study of 55 children born after subzonal insemination and ICSI. *Hum.Reprod*. 1994; 9:1765-1767.
5. Bonduelle M., Legein, J., Derde, M. et al. Comparative follow up study of 130 children born after ICSI and 130 children born after IVF. *Human Reprod*.1995;10:3327.
6. Kurinezuk J. and Bower C. Birth defects in infants conceived by ICSI: an alternative interpretation. *Br. Med. J* 1997; 315:1260-1265.
7. Bonduelle M , Aytoz A., Van Asch E. et al . Incidence of chromosomal aberrations in children born after asisted reproduction through ICSI. *Hum.Reprod*.1998b;13:781-782.
8. Wennerholm UB, Bergh C, Hamberger L et al. Incidence of congenital malformations in children born after ICSI. *Hum.Reprod* 2000;15: 944-948.
9. Bonduelle M, Liebaers I et al. Neonatal data on a cohort of 2889 infants born after ICSI(1991-1999) and of 2995 infants born after IVF(1983-1999). *Human Reprod* 2002; 17:671-694.
10. Nelson LH , Clark CE , Fishburne JI et al: Value of serial sonography in the in utero detection of duodenal atresia. *Obstet Gynecol* 1982 ; 59: 657-660.
11. Moore KL, The Digestive system in Moore KL et al,eds: *The developing Human: Clinically oriented embryology* 6 th ed. Philadelphia W.B Saunders Company 1998: 277.

