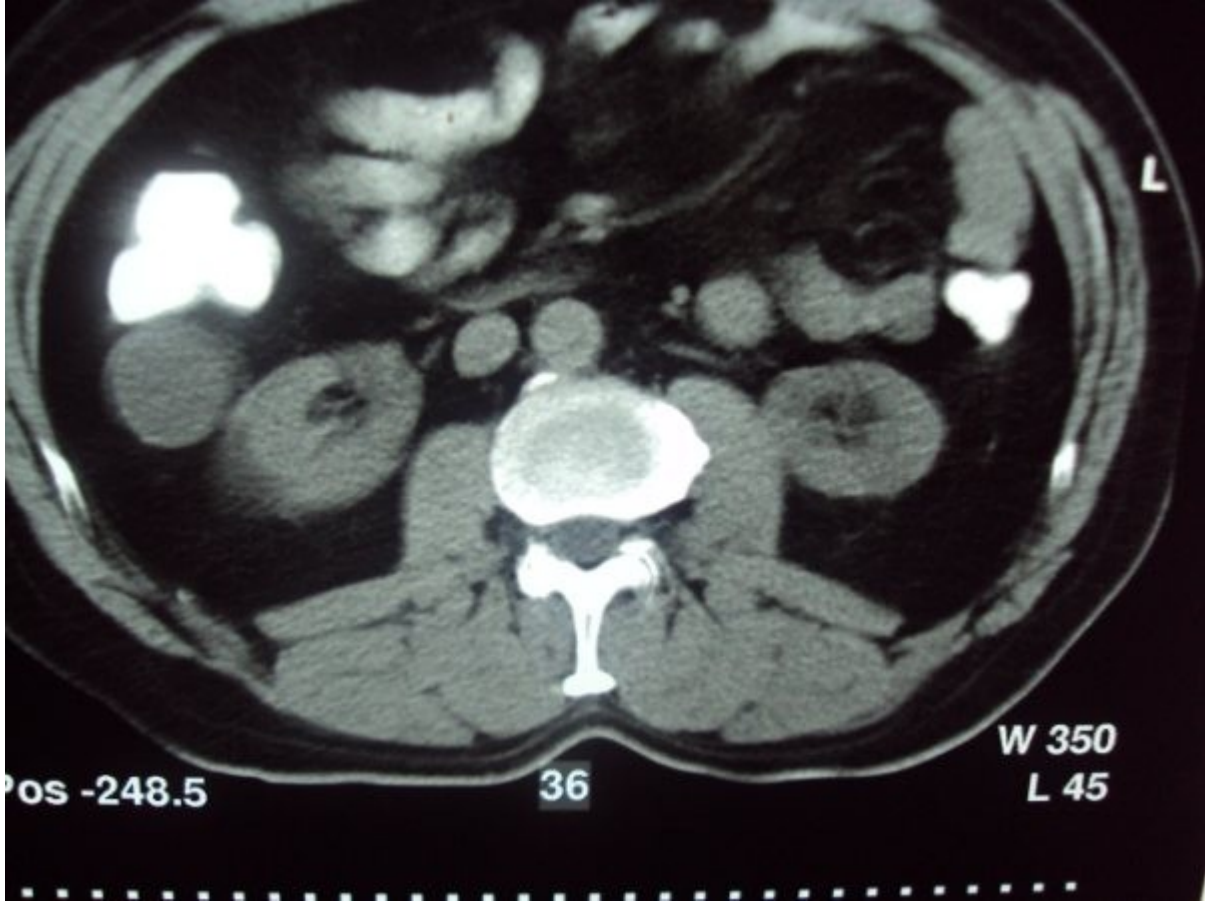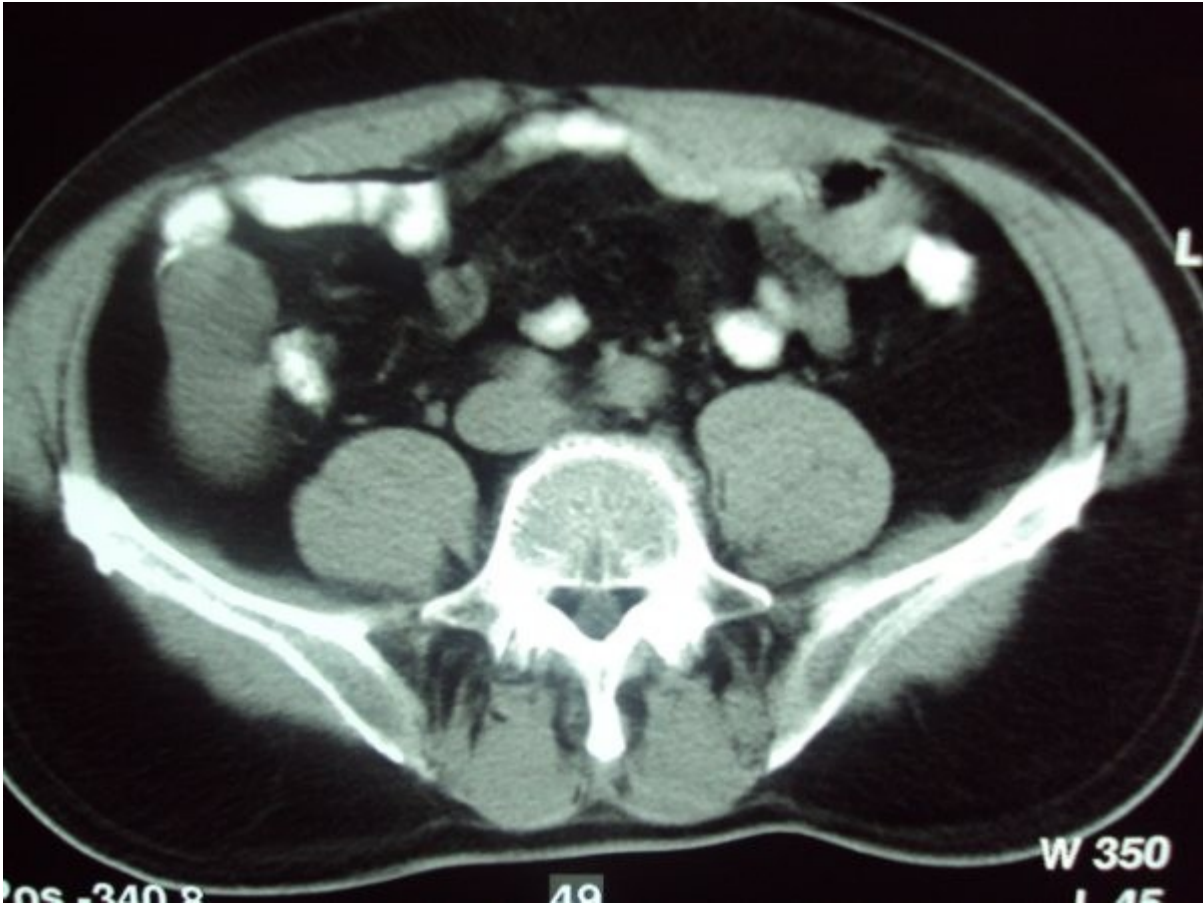
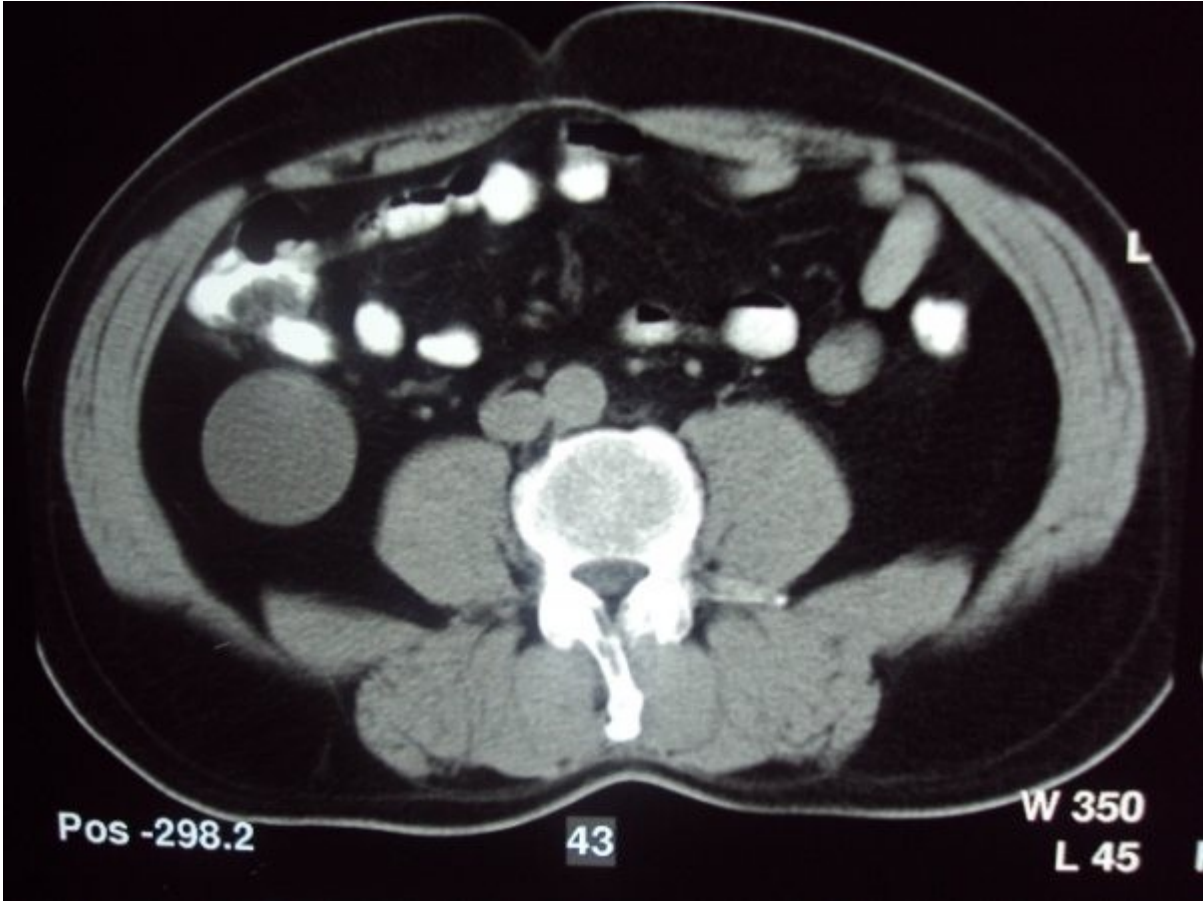

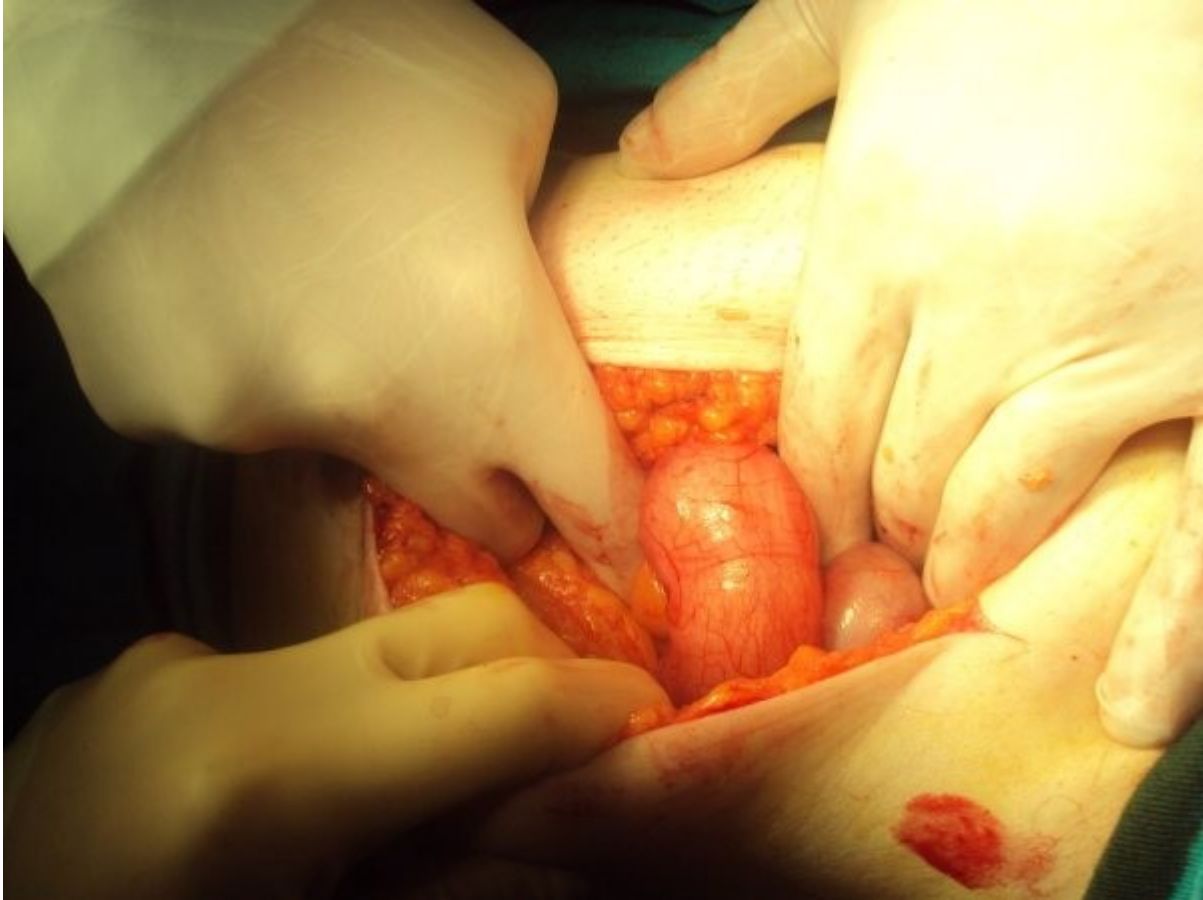
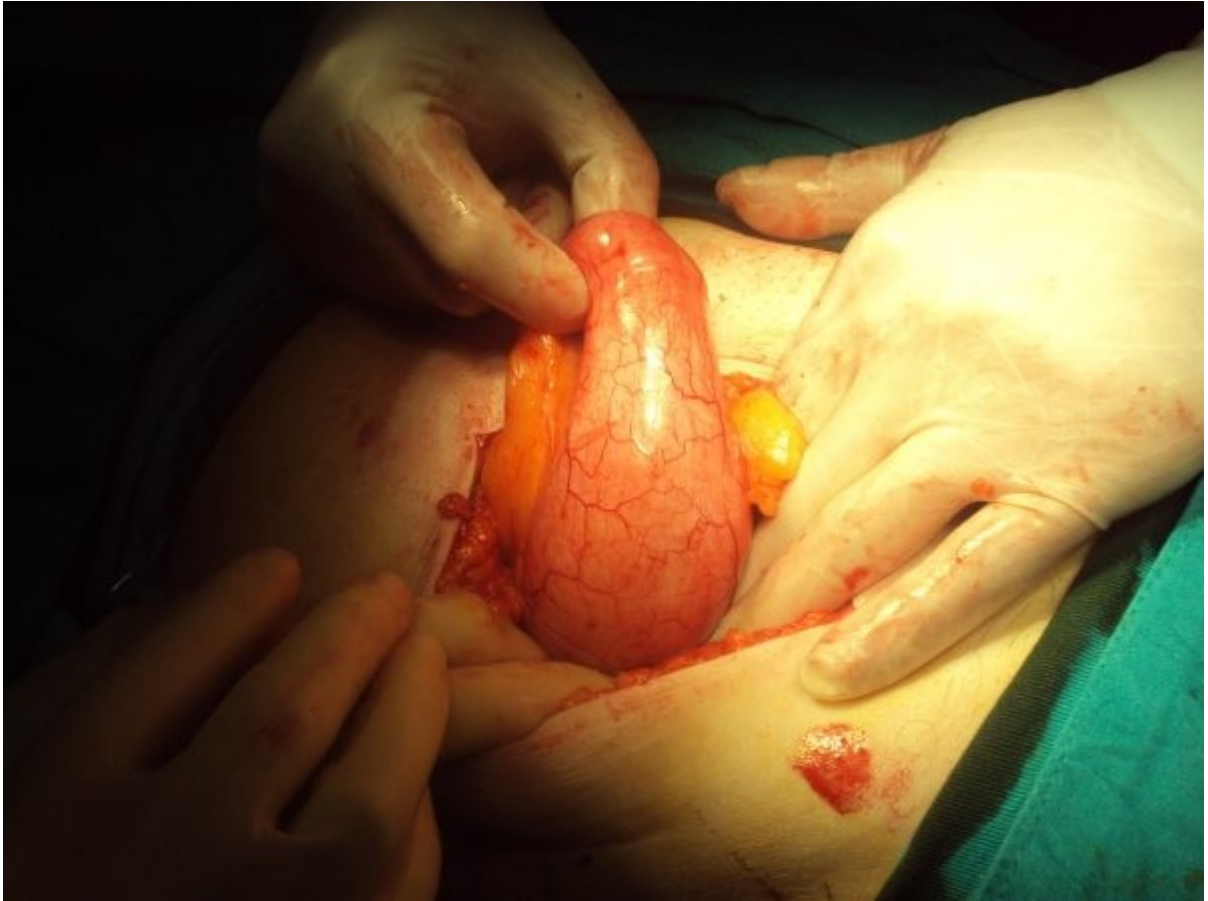
## DEV APPANDİSİT-MUKOSEL ameliyat ve BT resimleri

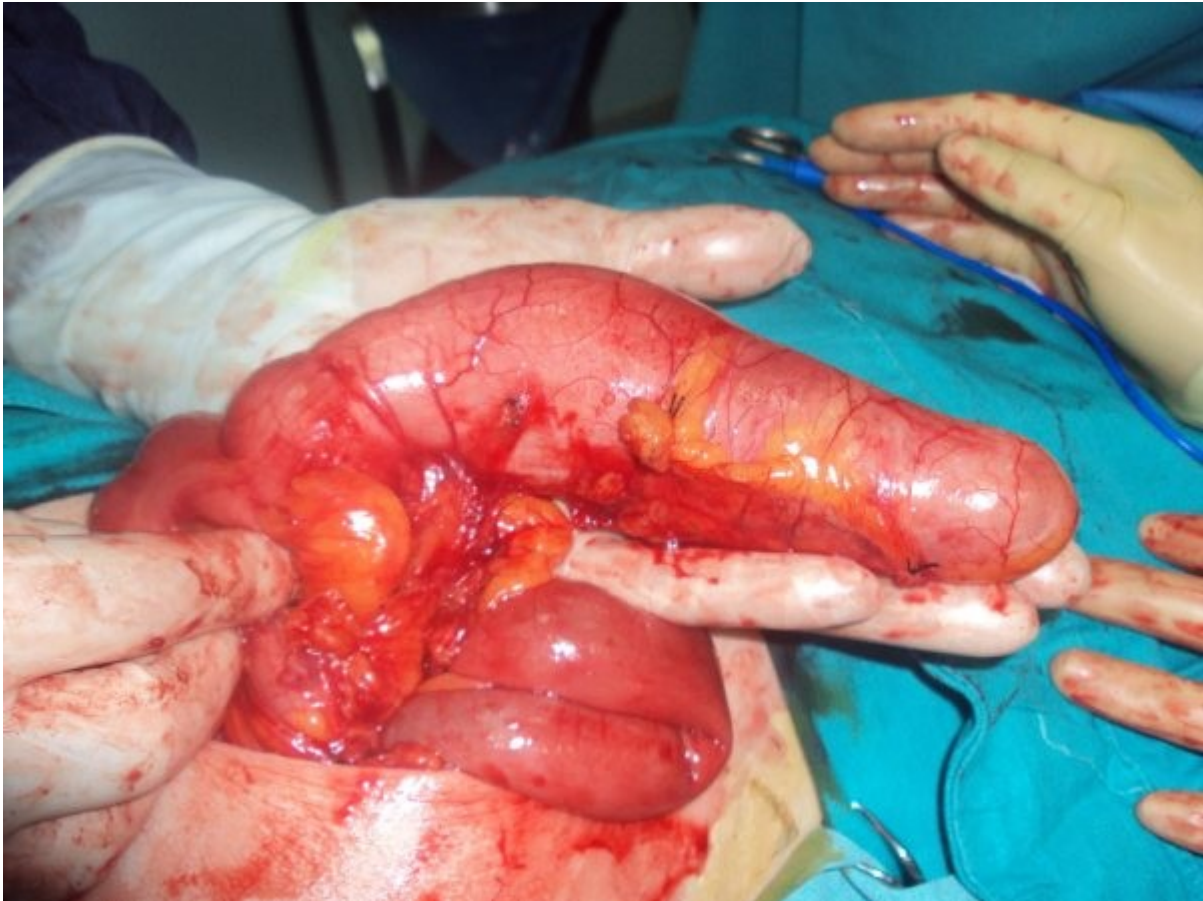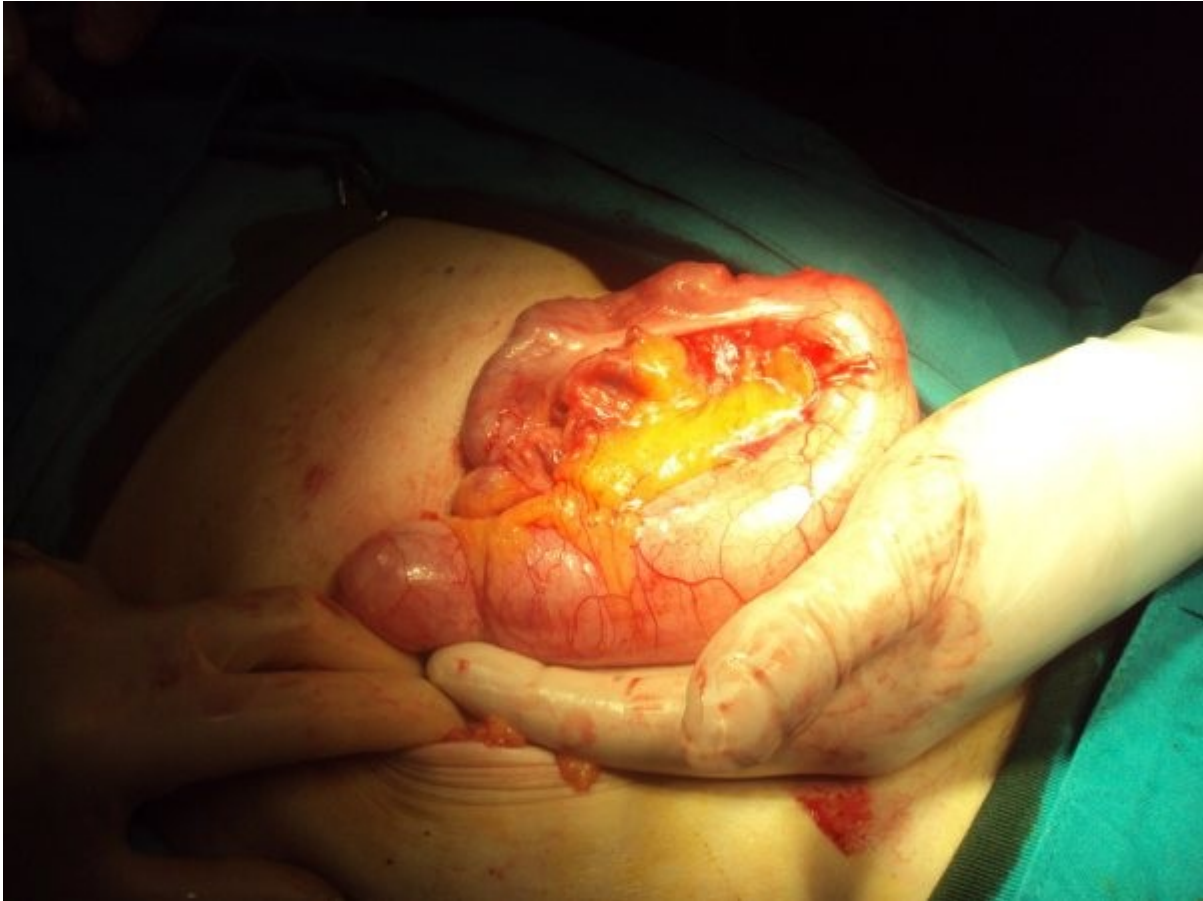VAKA SUNUMU:Hasta 52 yaşında erkek hasta.15 yıldır bel ve karın ağrısı,kabızlık,şişkinlik şikayetleri var.Yüzlerce kez doktora gitmiş.Bel fitiği ve böbrek taşı,idrar yolu enfeksiyonu,gaz sancısı tanısı ile hep tıbbi tedavi verilmiş.En son gittiği üniversite hastanesinde çekilen tomoğrafisi sonucu "retroperitoneal tümöral kitle" öntanısı ile ileri tetkik ve tedavi için İstanbula sevk edilmiş. Muayenesinde sağ alt kadranda belirgin olmak üzere sağ alt ve üst kadrarlarda hassasiyet ve Mc Burney noktasında rebound pozitif.Sağ alt kadrandan laterale-caudale uzanan trasede özellikle psoas testi muayenesi esnasında kitle palpe ediliyordu.US'de ise kistik kitle, tekrar edilen BT'de Sağ retroperitoneal kitle olarak bildirildi.Kronik Appandisit-Mukosel öntanısı ile yapılan laparotomi ile hastaya Appendektomi ve bridektomi uygulandı.Ameliyattaki Eksplorasyon bulguları ve ameliyat safahatı fotoğrafları ise ekte gönderildi.Patoloji:Dev Appandisit-mukosel olarak bildirildi.Postop dönemde komplikasyon gelişmeyen hastanın bel ve karın ağrıları,kabızlık şikayeti ve şişkinliği dramatik olarak geçti.PO 2. günde şifa ile externe edildi.

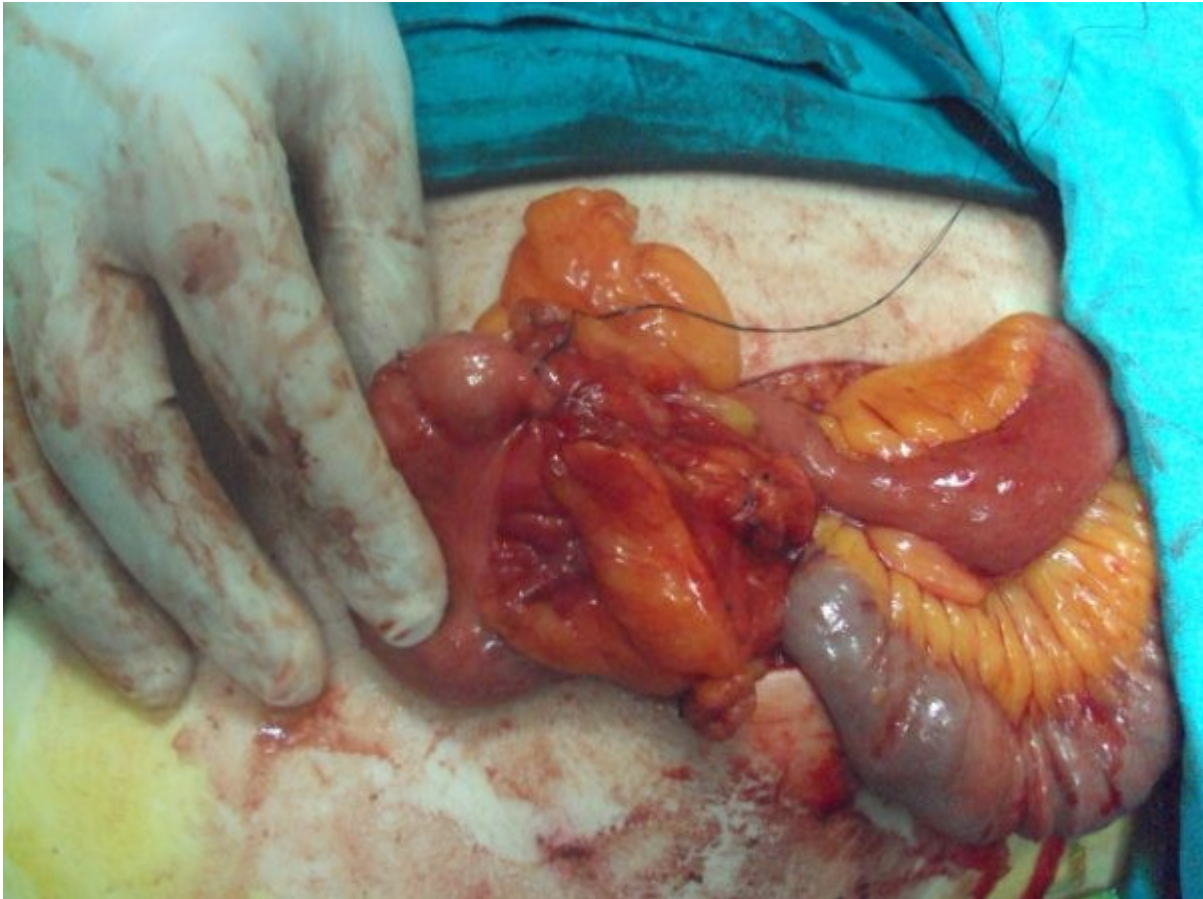
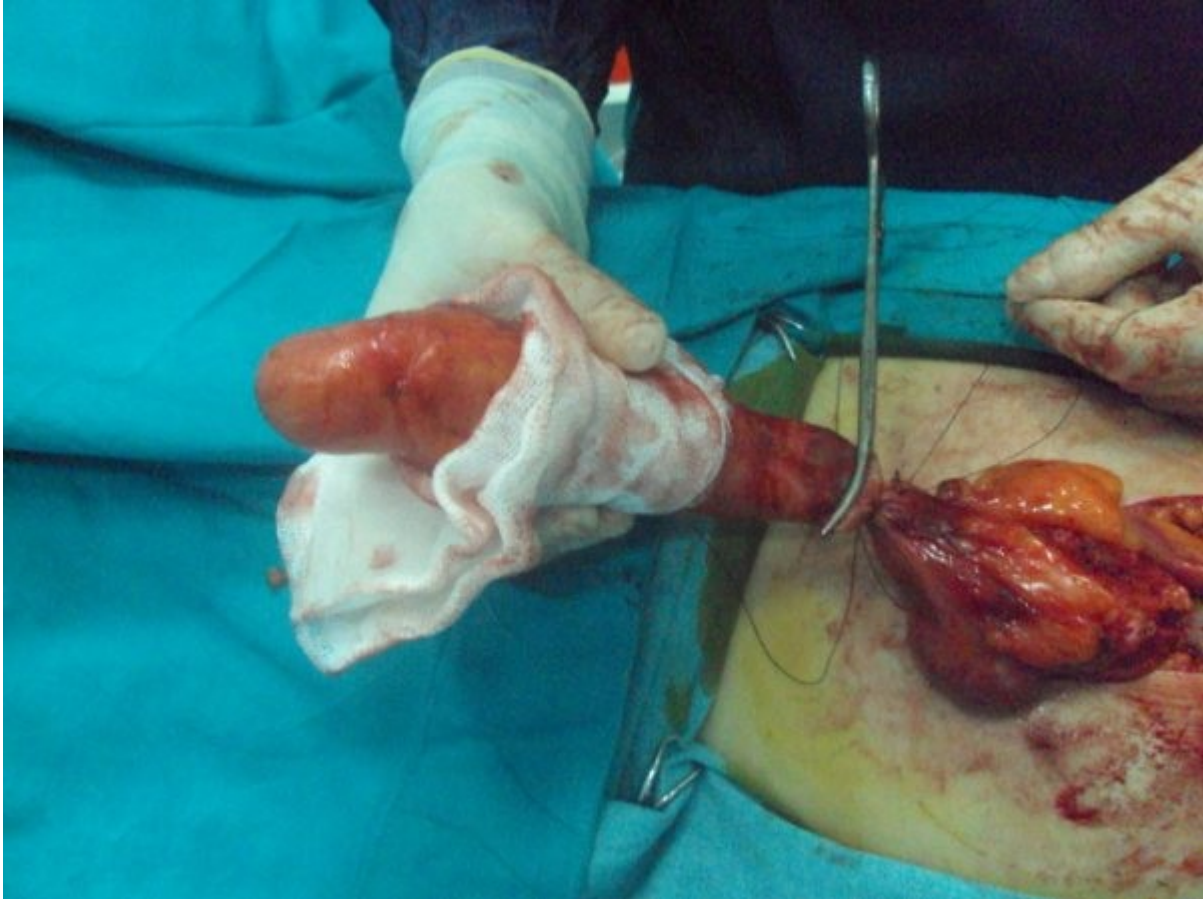


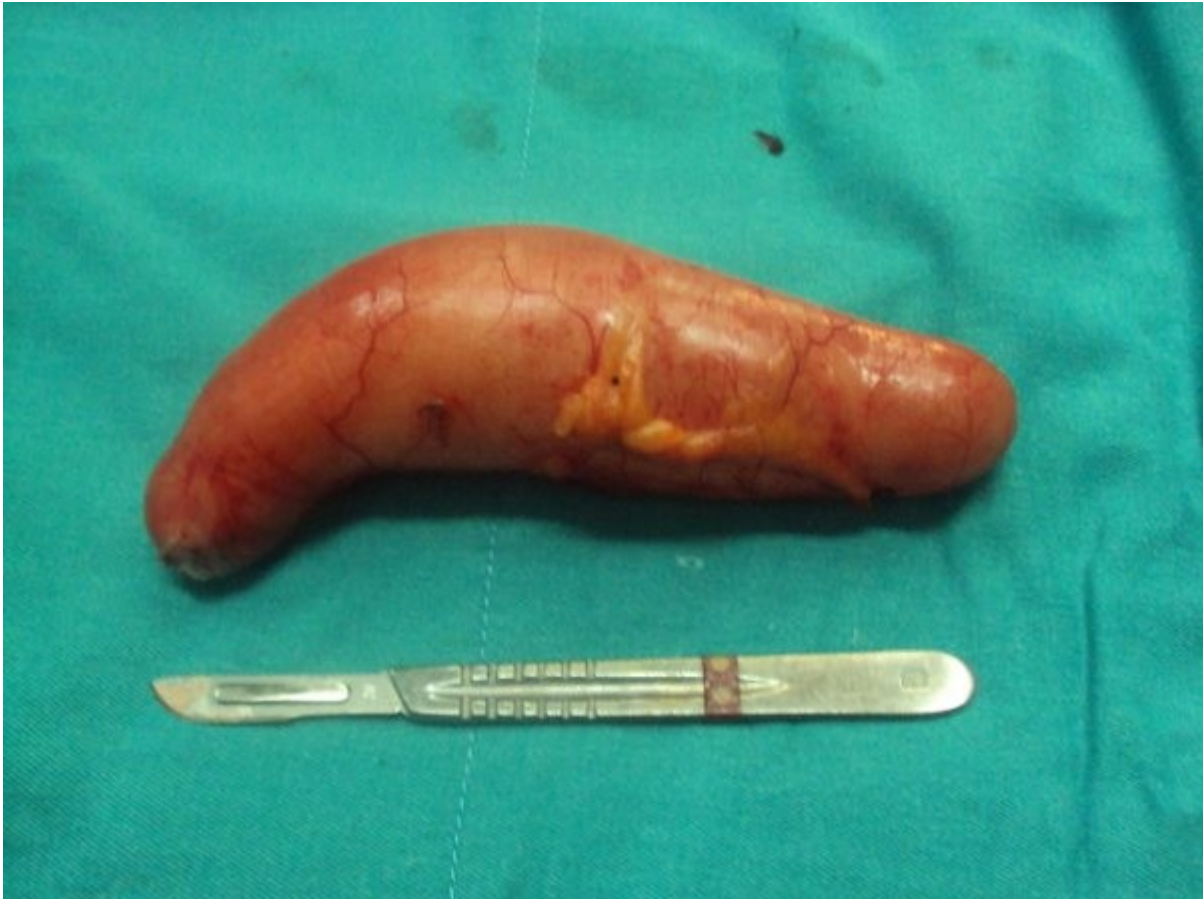
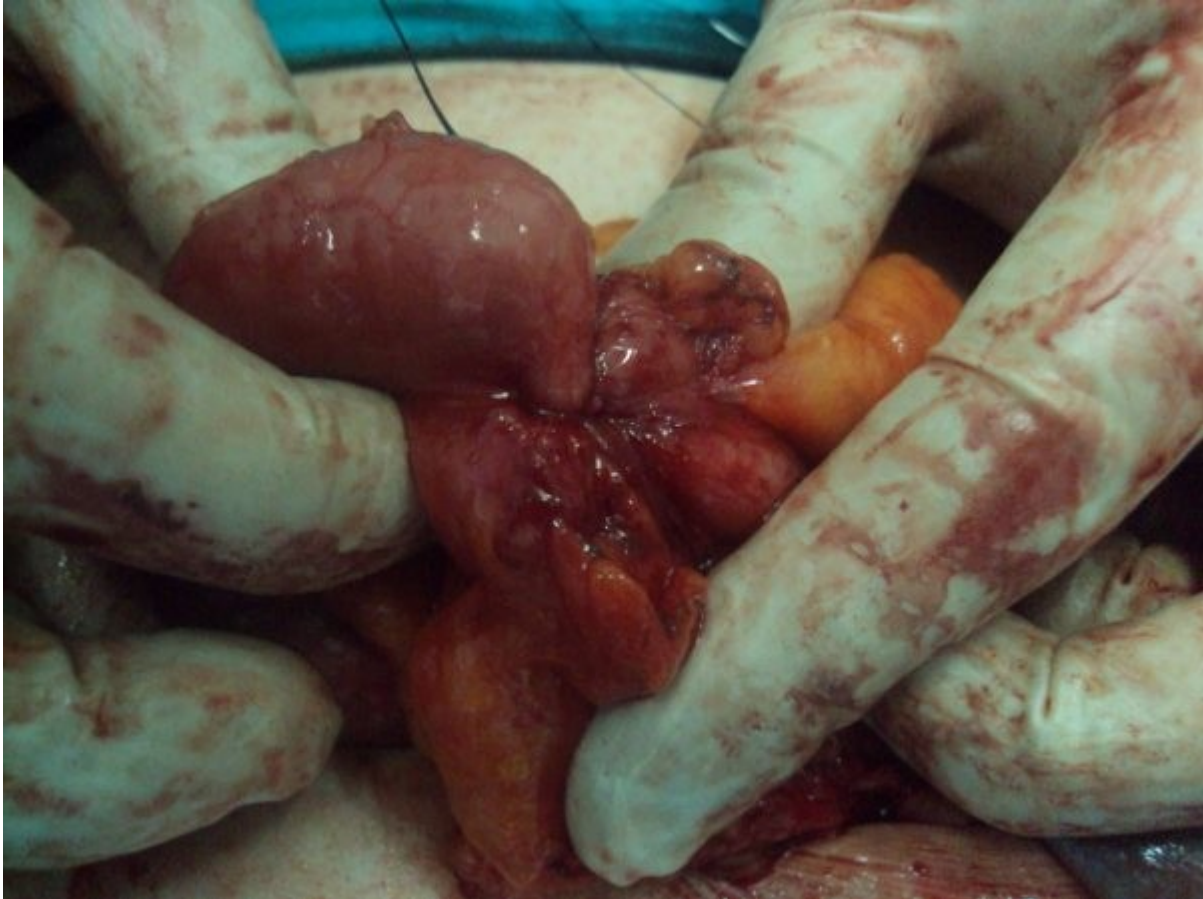


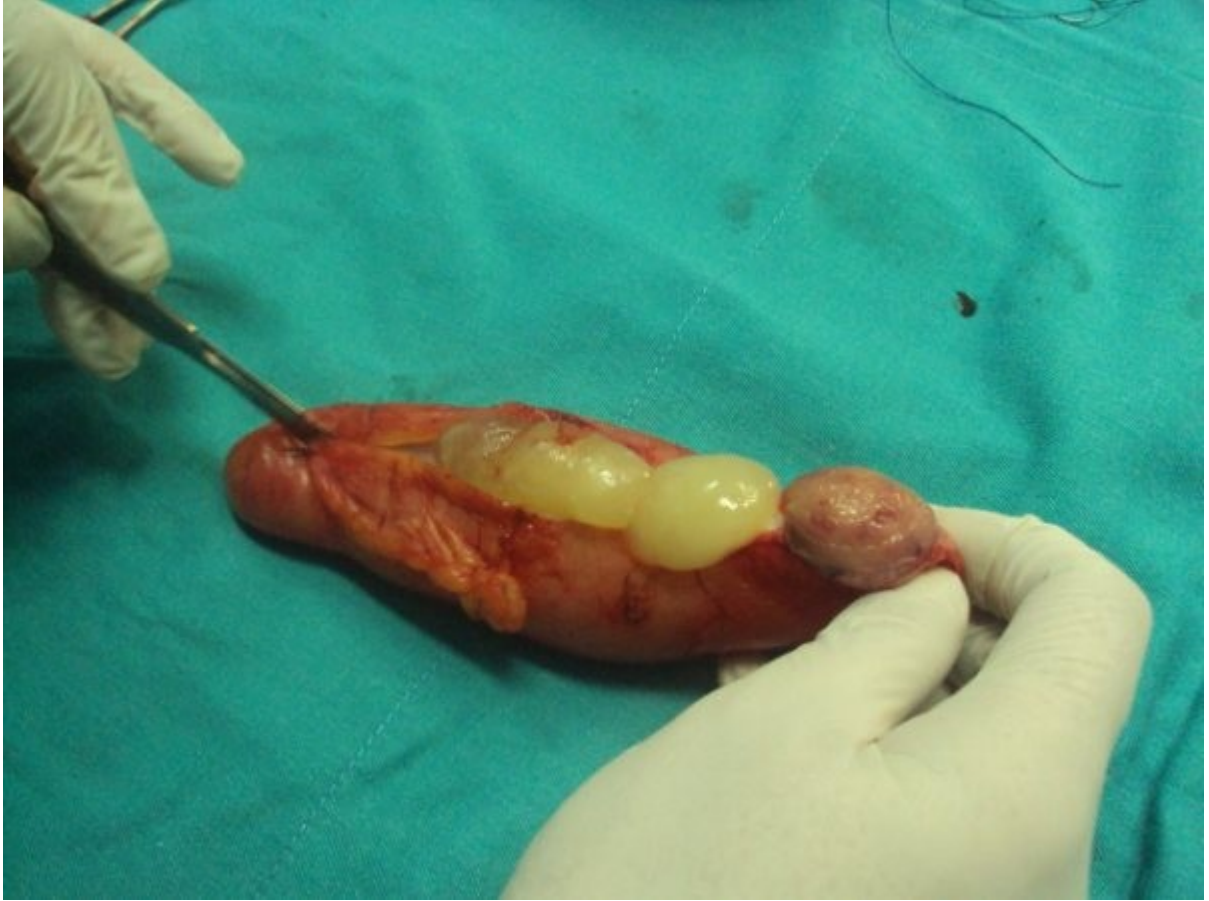







Bu makaleden alıntı yapmak için alıntı yapılan yazıya aşağıdaki ibare eklenmelidir :

**"Dev Appandisit – mukosel ameliyat resimleri"** başlıklı makalenin tüm hakları yazarı **Op.Dr.Ramazan Tarık Ünsal'a** aittir ve makale, yazarı tarafından [TavsiyeEdiyorum.com](http://www.tavsiyeediyorum.com) (<http://www.tavsiyeediyorum.com>) [Makale kütüphanesinde](#) yayınlanmıştır.

Bu ibare eklenmek şartıyla, makaleden Fikir ve Sanat Eserleri Kanununa uygun kısa alıntılar yapılabilir, ancak yazarının izni olmaksızın makalenin tamamı başka bir mecraya kopyalanamaz veya başka yerde yayınlanamaz.